Aus der Kgl. Universitäts-Augenklinik München.
Direktor: Geh. Hofrat Prof. Dr. Ritter v. Heß.

Kasuistische Mitteilung über einen erfolgreich operierten Fall von ausgedehnter traumatischer Iriscyste.

Inaugural-Dissertation
zur
Erlangung der Doktorwürde
in der gesamten Medizin
verfaßt und einer hohen medizinischen Fakultät
der Kgl. Bayer. Ludwig-Maximilians-Universität zu München

vorgelegt von

S. B. Guggenheim
aus Gailingen.

München 1915.
RUDOLPH MÜLLER & STEINICKE

Gedruckt mit Genehmigung der medizinischen Fakultät
der Universität München.

Referent: Herr Prof. Dr. Ritter von Hess, Geh. Hofrat.

Meinen lieben Eltern.

Cysten der Regenbogenhaut galten in früherer Zeit für eine seltene Erscheinung. Doch im Jahre 1872 konnte Rothmund schon 37 Iriscysten aus der Literatur veröffentlichen.

Von Iriscysten wissen wir, daß sie entweder congenital oder spontan entstanden, oder traumatischen Ursprungs sind. Bei den traumatischen Iriscysten findet sich immer eine Perforation. Nicht traumatischen Ursprungs ist die kleinste Zahl der Iriscysten.

Man unterscheidet die seröse Iriscyste und die Perlcyste. Die letzteren sind seltenere, feste Geschwülste mit perlmutterglänzender Oberfläche und breiigem, fett- und cholesterin führendem Inhalt. Sie entstehen in den meisten Fällen dann, wenn bei der Verletzung epitheliale Zellen, die von Wurzelscheiden und Haarbalgzellen der Ciliarstämme oder Cilien selbst in die Vorderkammer verpflanzt worden sind (Buhl-Rothmund).

Je nach der Art der Iriscysten müssen verschiedene Ursachen der Pathogenese angenommen werden.

Die endothelialen Cysten sind nach Urmetzer meist spontan, nicht traumatischen Ursprungs und entwickeln sich nur dort, wo normalerweise sich Endothel befindet. An der Iris kommen sie durch Absackung von Krypten und Ausbuchtung durch das Kammerwasser zustande.

Die epithelialen Cysten können als congenitale Cysten durch Versprengung von Epithelkeimen entstehen, oder als traumatische Cysten durch direktes Einwachsen des Epithels in die Wunde und die vordere Augenkammer (Proliferation) oder durch die weitaus seltenere Ueberpflanzung (Implantation) von Epithelzellen ins Irisgewebe.

Die Theorie von der traumatischen Implantation epithelialer Gewebe in die Iris haben von Buhl und Rothmund als allgemeine Entstehungsweise von Iriscysten aufgestellt. Sie nahmen an, daß bei den traumatischen Iriscysten durch die Verletzung

Corneal- oder Conjunktivalepithel in das Irisgewebe geschleudert werde, das dort wuchernd eine Flüssigkeit absondere und so eine Cyste im Irisgewebe selbst erzeuge. Stölting hat diese Theorie von der traumatischen Implantation in dem Sinne erweitert, daß er das Hineinwuchern des Epithels entlang den Rändern einer perforierenden Hornhautwunde als ursächliches Moment der Entstehung von Iriscysten bezeichnete. Stölting konnte an zahlreichen Querschnitten den direkten Uebergang des Epithels der cystoiden Vernarbung in das der intrabulbären Cyste nachweisen. Während Eversbusch der Beteiligung der Membr. Descemiti einen besonderen Wert beigelegt hat, ist Stölting der Meinung, daß dieselbe bei der Bildung der Cysten eine höchst untergeordnete Rolle spiele, denn in allen seinen Schnitten erschien sie, außer an der Stelle der Narben, wo sie abgerissen und vielfach gefaltet war, völlig intakt.

Es sei zunächst der Vorgang der Epitheleinsenkung genauer dargelegt. Ich folge dabei im Wesentlichen der von Urmetzer gewählten Darstellungsweise.

Bei der Hornhautwunde kommt es in der Regel zu einer Einsenkung des Epithels der Hornhautoberfläche. Diese Einsenkung reicht zwar nicht tief und dringt meist nur bis in die hinteren Schichten der Hornhaut. Indem dann durch die nachfolgende Verwachsung das eingedrungene Epithel wieder von der Tiefe nach der Oberfläche zurückgedrängt wird, verschwindet schließlich diese Epitheleinsenkung. In seltenen Fällen überschreitet sie jedoch ihre gewöhnlichen Grenzen und erstreckt sich entlang den Wundrändern in die Tiefe bis in die vordere Kammer, auf die hintere Fläche der Hornhaut und auf die Iris.

Dabei kann die Epitheleinsenkung in continuierlichem Zusammenhang mit dem Oberflächenepithel stehen, indem sie die Wundränder beiderseits mit dünneren und dickeren Schichten überzieht, oder das Epithel kann sich im Parenchym der Cornea in Form von Zapfen, Perlen oder Kugeln niedergelassen haben, die teils noch mit dem Deckepithel in Verbindung stehen, teils durch normales oder narbig verändertes Hornhautgewebe von diesem getrennt sind. Ihre Entstehung verdanken diese Epithelgebilde dem Umstande, daß das Epithel auf den unregelmäßigen Wucherungen entzündlichen Gewebes, das die Wunde

ausfüllt, weiter wandert und dadurch ebenfalls in abnorme Wucherung gerät, oder dadurch, daß Abschnürungen von Sprossen der Epitheleinsenkung entstehen. Auch diejenigen Epithelgebilde, die in gewisser Entfernung vom Deckepithel und scheinbar ohne jeden Zusammenhang mit demselben im entzündlichen jungen Gewebe liegen, müssen so aufgefaßt werden, daß sie die Fortsetzung der Epithelzapfen sind, die sich vom Deckepithel in die Tiefe gesenkt haben und durch Narbengewebe von diesem getrennt sind.

Diese Gebilde können, wenn sie von gefäßreichem Gewebe umgeben sind und wenn sie noch die Keimschicht der Basalzellen besitzen, sich vergrößern, es können echte Cysten aus ihnen werden, mit centraler Erweichung ihres Inhaltes.

Das eingewanderte Epithel kann nun innerhalb des Parenchyms der Cornea und Sklera, resp. des Narbengewebes verbleiben, es kann aber auch in die Vorderkammer vorkriechen. Hierbei kommt es nicht immer zu einer vollständigen Auskleidung der Vorderkammer. Oft sind nur kurze Strecken der Hinterfläche der Cornea mit Epithelien überzogen, die dann gleichsam den ersten Anfang zur weiteren Entwicklung der Vorderkammercysten darstellen. Das neu entstandene Narbengewebe des Hornhautstromas, oder aber auch die vom Endothel ausgeschiedene neugebildete Glashaut kann jedoch das Epithel umwachsen und es dadurch am Weiterwuchern in die Vorderkammer hindern. Das Eindringen des Epithels in die Vorderkammer kann auf verschiedene Weise erfolgen. Es kann sich um den Wundrand herumschlagen und längs der hinteren Hornhautwand und den Schwarten weiterwachsen, indem es einen durch Narbenzug bereits gebildeten Hohlraum vorfindet, oder das Epithel kann vom Wundkanal aus in die durch Exsudat oder durch Uvea verlegte Kammergegend eindringen und dort weiterwuchern. Durch die dazwischengelagerte Masse können sich die Wundränder nicht unmittelbar miteinander vereinigen, wodurch dem Epithel Gelegenheit gegeben wird, in die Tiefe einzudringen. Gleichzeitig ist erhöhte Möglichkeit zur Infektion gegeben und das dabei sich entwickelnde Granulationsgewebe bietet dann einen guten Nährboden für die Fortwucherung des Epithels in das Innere des Bulbus.

Ueberzieht das in die Vorderkammer eingedrungene Epithel deren vordere und hintere Wand, so bildet sich auf diese Weise eine Vorderkammercyste. Die epitheliale Auskleidung wird die Vorderkammer insoweit betreffen, als sie als Hohlraum besteht und nicht durch Verwachsungen der hinteren Hornhautfläche mit neugebildeten Exsudatmembranen oder der Iris aufgehoben ist.

Das Epithel braucht nicht nur auf der Oberfläche der Iris zu verbleiben, es kann auch in das Parenchym eindringen, wenn ihm etwa durch Zerreißungen oder Einklemmungen der Iris dazu besondere Gelegenheit geboten wird und unter günstigen Bedingungen kann es sich auch an der Hinterfläche der Iris niederlassen. Hierzu bedarf es einer völligen Durchtrennung der Iris oder einer Lösung von ihrer Insertion am Ciliarkörper.

Urmetzer hat auch noch einen Fall beschrieben, bei dem das eingewanderte Epithel sich um den Aequator der Linse schlägt und die hintere Linsenfläche überzieht. Er beschreibt dies ungefähr folgendermassen: „Das Epithel durchsetzt in der Corneoskleralgrenze in Form eines soliden Zapfens die ganze Dicke der Cornea. An der inneren Wundöffnung teilt sich der Epithelzapfen in zwei Stränge. Der eine zieht sich um den unteren Schnittrand herum und bekleidet die hintere Oberfläche der Mebr. Descemeti als mehrschichtiges Pflasterepithel.

Der andere Epithelstrang senkt sich entlang einem neugebildeten Exsudathäutchen, das die durchschnittene Irisfläche bedeckt und von hier auf den Glaskörper übergeht, in die Tiefe des Auges, wobei er dem Glaskörper durch Vermittlung der wellig gefalteten Kapsel und dieses Exsudathäutchens anliegt. Letzteres verschwindet bald, während das Epithel sich auf die Hinterfläche der Linsenkapsel und dann der Rindenschicht fortsetzt". Die eingewanderten Epithelien erleiden sehr oft Veränderungen.

Es lassen sich vielfach kubische, einschichtige und mehrfach geschichtete Cylinderepithelien wahrnehmen, obgleich das eingewanderte Epithel doch von dem geschichteten Pflasterepithel der Oberfläche herstammt. Diese Umwandung erklärt Urmetzer mit dem Anpassungsvermögen des Epithels, wobei er auf die Tatsache hinweist, daß die oberen Zellen dann sehr oft eine cylindrische oder kubische Gestalt annehmen, wenn sie keinem stärkeren Druck ausgesetzt sind. Die regressiven Prozesse, welche

die Epithelien durchmachen können, sind einerseits die Nekrose, andererseits die hydropische (bezw. fettige) und schleimige Degeneration. Von der Nekrose und der hydropischen Degeneration werden hauptsächlich die central gelegenen Zellen der Epithelkugeln und Schollen befallen. Die schleimige Degeneration betrifft mehr die oberflächlichen, gegen den Kammerraum gerichteten Zellen.

Was die Faktoren anlangt, die als Ursache der Epitheleinsenkung angenommen werden so sind dieselben verschiedener Natur In erster Linie ist die Epitheleinseckung als ein Reparationsvorgang aufzufassen. Bei Substanzverlust der Hornhaut kommt es in der Regel während der Heilung zur Einsenkung des Epithels der Hornhautoberfläche. Das sehr rasch proliferierende Epithel steigt entlang den Rändern der Wunde bezw. des Geschwürs in die Tiefe hinab, wächst auf den Grund des Defekts und überzieht denselben.

Auch die Tatsache, das bei der Wiederherstellung zugrunde gegangener Gewebselemente ein Uebermaß an jungem Gewebe geschaffen wird; ferner das Bestreben des Epithels jede nackte Stelle zur Abschließung von der Außenwelt möglichst rasch zu überkleiden, erleichtert das Verständnis für die Epitheleinsenkung. Die Tendenz des Epithels bei der Wundheilung in die Wund- und Lymphspalten hineinzuwachsen, dürfte aber wohl die wichtigste Ursache für die Epitheleinsenkung darstellen.

Das Alter und die Herkunft des Epithels haben auf die Wucherung desselben keinen Einfluß (es wandert ebensogut das Epithel der Cornea wie das der Conjunktiva, des Limbus und der Sklera in die Tiefe), dagegen ist das unterliegende Gewebe für das Gedeihen des Epithels von größter Bedeutung. Stets ist das Epithel mächtig und gut entwickelt, wo es einen guten Nährboden findet, also wo es einem Granulationsgewebe, einem jungen Narbengewebe oder der Iris aufsitzt.

Begünstigt wird die Epitheleinsenkung durch das Offenbleiben der Wunde, bei Vorfall der Uvea, Linsenkapsel oder Retina.

Nach diesen genetischen Vorbemerkungen komme ich auf die Therapie der serösen Iriscysten zu sprechen.

Eine spontane Rückbildung von serösen Iriscysten ist sehr selten beobachtet worden. Fehr und Kaup haben je einen Fall veröffentlicht, bei denen ohne irgend ein Therapieversuch völlige Rückbildung eingetreten war.

Großmann sah nach Atropineinträufelung Zerreissung und Schrumpfung der Cyste.

Elschnig sah Zerreissung und Verkleinerung einer Cyste durch Verabreichung von Eserin und Pilocarpin. Die Cyste, von der Elschnig berichtet, war nach 3tägiger Behandlung auf die Hälfte ihres ursprünglichen Volumens zurückgegangen. Sie hatte sich gegen ihren Ursprungsort, die an die Hornhaut angewachsene Irispartie, zurückgezogen. Die Einträufelungen wurden noch länger fortgesetzt, bis nach einiger Zeit die Cyste vollständig verschwunden war, ohne daß im Verlauf der Beobachtung ein Einriß der Cystenwand erfolgt wäre. Aber schon nach einem halben Jahr recidivierte die Cyste, die jetzt an Größe die frühere übertraf und das ganze Auge in große Mitleidenschaft gezogen hatte. Elschnig verordnete neuerlich Eserineinträufelungen, riet aber zugleich dringend zur Operation der Cyste.

Nach diesen letzten Eserineinträufelungen war die Cyste wieder wesentlich kleiner geworden, hatte sich diesmal aber nicht gegen die Anheftungsstelle der Iris an der Hornhaut, sondern nach unten innen zurückgezogen.

Elschnig forderte dazu auf, in allen Fällen von Iriscyste nicht sofort die als allein therapeutisch in Betracht kommende Excision der Cyste vorzunehmen, sondern vorerst auf friedlichem Wege durch Eserineinträufelung eine Verkleinerung derselben herbeizuführen suchen, denn obwohl dadurch auch keine völlige Rückbildung erreicht werde, so könne schon eine bloße Verkleinerung des Volumens der Cyste für die Operation günstigere Verhältnisse schaffen.

Ebenso berichtet Eversbusch einen Fall, bei dem nach Darreichung von Eserin und Pilocarpin Zerreissung der vorderen Cystenwand und Verkleinerung erfolgte.

Nachdem sich die Sehschärfe von Finger in $1\,^1/_2$ m auf 6/9 gehoben hatte, wurde Patient entlassen. Nach 5 Monaten jedoch

war die Cyste in alter Größe wieder vorhanden und mußte operativ entfernt werden.

Früchte beobachtete spontanes Wachsen einer Cyste nach Verabreichung von Cocain und Borsäureumschlägen. Nach einer Woche war die vordere obere Cystenwand eingerissen, die Cyste selbst collabiert und nur $^1/_3$ so groß wie bei der 1. Untersuchung. Nach einem Monat trat wieder eine Cystenbildung auf von der Größe der ersten.

Da in allen diesen Fällen Recidive erfolgten, war die Notwendigkeit des operativen Vorgehens immer mehr in den Vordergrund gerückt, während der medikamentösen Behandlung nurmehr eine untergeordnete Bedeutung zukam.

Als einfachste operative Behandlung kommt die Punktion der Cyste in Betracht. Von Michel empfiehlt dieses Verfahren. Er sah nach öfteren Punktionen Verklebung der Wände und so Verschwinden der Cyste. Von Wecker dagegen ist der gegenteiligen Ansicht. Er verwirft die einfache Punktion ebenso wie die partielle Ausschneidung der Cystenwand. Es sei, bei der Möglichkeit mit dem schmalen Staarmesser eine genügend weite Oeffnung neben der Cyste zu bilden, ohne dieselbe zu verletzen, meist ausführbar, dieselbe in toto zu entfernen. Sei hingegen die cystoide Entartung sehr weit gediehen und habe man wenig Aussicht zu einer vollständigen Entfernung des Gebildes, so werde man sich zu einer Operation, die häufig fehlschlage, nur in den dringenden Fällen entschließen, wo dieselbe durch die Schmerzhaftigkeit und Reizbarkeit des erkrankten Auges angezeigt sei.

Czermack sagt: „Als ältestes Verfahren kann wohl die Punktion und Zerreissung der Cystenwand mit Diszissionsnadeln betrachtet werden. Doch scheinen nach diesem Verfahren Recidive unausbleiblich zu sein.

Um die Möglichkeit von Recidiven zu verringern, hat Wagenmann eine Modifikation der einfachen Punktion (möglichst ergibige Spaltung der Cystenwand mit dem Graef'schen Schmalmesser) vorgenommen, wodurch eine breite Kommunikationsöffnung zwischen Cyste und Vorderkammer geschaffen wurde. Denselben Zweck erreichte Eversbusch durch folgende Methode: Er legte an dem der Cyste entgegengesetzten Limbus einen Lanzenschnitt an, zugleich mit der Lanze die Cyste punk-

tierend. Dann durchschnitt er mit der Wacker'schen Schere von der Pupille aus die kollabierte Cyste.

Schweigger rät, einen Lanzenschnitt in der Nähe der Cyste zu machen, ohne Verletzung derselben, dann käme es häufig zu Prolabieren der Cyste aus der Wunde und so werde die Exstirpation leichter. Arlt führt in seiner „klassischen Operationslehre" aus: „Einfache Cysten, welche in penetrierenden Wunden entstehen, kann man in der Weise entfernen, daß man daneben einsticht und sie vortreten macht oder hervorzieht, oder so, daß man an der Corneo-Skleralgrenze mit einem breiten Lanzenmesser in das Innere der Cyste dringt, ohne die gegenüberliegende Cystenwand zu durchbohren, worauf diese vorgestülpt wird und nun mit mehr oder weniger Irissubstanz abgekapselt werden kann. Kleine Cysten gestatten leider nur den ersten Vorgang, der nicht immer zum Ziele führt. Wo die Eröffnung der Cyste vermöge einer gewissen Größe derselben in der vorgenannten Weise ausführbar ist, verdient sie unbedingt den Vorzug".

Hirschberg empfiehlt Durchstoßung der Cyste mit dem Schmalmesser, dann Auspräparieren derselben mit den angrenzenden Iristeilen unter Zuhilfenahme von Pinzette und Schere. In einer späteren Auflage seines Lehrbuches rät von Michel zur Excision der Wandungen, wie bei einer Iridektomie, wenn es sich um eine umfangreiche Iriscyste handle.

Fuchs beschreibt dies Vorgehen zur Entfernung der Cyste wie folgt: „Dies geschieht durch einen Schnitt am Hornhautrande, welcher an der der Cyste entsprechenden Stelle angelegt wird; durch den Schnitt geht man mit einer Pinzette ein, zieht die Cyste mitsamt der angrenzenden Iris heraus und excidiert sie. Oft gelangt die vollständige Entfernung nicht, in welchem Falle ein Ricidiv der Cyste zu erwarten ist, das eine neuerliche Operation erheischt".

Aber alle diese Methoden ergaben keine absolute Sicherheit eines Dauererfolges.

Selbst nach der sorgfältigsten Totalexstirpation mit Irisausschneidung sind Recidive beobachtet worden, wohl deshalb, weil bei den fast immer vorhandenen Verwachsungen zwischen Cyste und Hornhautnarbe eine vollständige Exstirpation technisch kaum möglich ist.

Früchte kommt zu dem Schluß, daß eine Punktion bezw. eine Spaltung der Vorderwand der Cyste den Radikaloperationsmethoden vorzuziehen sei, weil bei letzteren „die Gefährlichkeit des Eingriffs mit der Unsicherheit seines Erfolges nicht im Einklang stehe". Vor allem sei die Punktion in den Fällen wünschenswert, wo entweder wegen der Lage der Dünnwandigkeit und anderer Umstände eine Totalexstirpation von vorneherein zweifelhaft erscheine. Er empfiehlt ferner zu Beginn der Behandlung die medikamentöse Therapie, wenn man auch annehmen müsse, daß die Fälle von Besserung nach Atropin oder Eserinanwendung zu den seltensten Ausnahmen gehören.

Auch Wagenmann kommt zu diesem Resultat. Er sagt: „Dabei ist aber folgendes zu betonen. Die Totalexstirpation kommt höchstens bei ganz kleinen serösen Cysten in Frage, ist dagegen bei allen größeren Cysten von vorneherein ausgeschlossen. Alle Versuche der partiellen Excision, zumal bei größeren Cysten sind eingreifende Operationen und durchaus nicht ganz ungefährlich. Durch Iris-Linsenverletzung und anderen Komplikationen sind wiederholt Mißerfolge beobachtet worden. Zumal kommen auch nach der Excision ebenso wie nach dem anderen Verfahren Recidive vor. Mir selbst schien deshalb ein schonendes Verfahren empfehlenswert. Ich habe in mehreren Fällen bestes Resultat durch die einfache möglichst ausgiebige Spaltung der vorderen Cystenwand mit dem Grafe'schen Messer erzielt." Dr. Fritz Schoeler meint, daß zur Entfernung der Iriscyste noch kein einheitlich erfolgreicher Weg gefunden sei und er veröffentlicht ein Verfahren, das sein Onkel Prof. Schoeler zur Lösung der Frage, wie man die seröse Iriscyste beseitigen solle, eingeschlagen hat.

Schoeler ging von dem Gedanken aus, bei Iriscysten in ähnlicher Weise vorzugehen, wie man es durch Verabreichung von Jodtinktur bei serösen Ergüssen in Schleimbeuteln und bei Hydrocelen zu tun pflegt.

Schoeler faßt diese Methode in folgender Weise zusammen: „Zuerst verengert man die Pupille nach Möglichkeit durch Miotika, um etwaige Kapseltrübungen durch Jodtinktur zu vermeiden, falls ein Tropfen bei linsenhaltigem Auge aus der Cyste austreten sollte. Nach Cocainisierung führt man dann möglichst von hinten her direkt in die Cyste, nicht erst durch die Vorderkammer, die

dünne Nadel einer Prowatz'schen Spritze ein, an der die Spritze noch fehlt. Durch diese Kanüle läßt man den Cysteninhalt austreten, damit die Cyste zusammenfällt und sich verkleinert. Dann erst spritze man einige Tropfen einer verdünnten Jodtinktur in die Cyste ein".

Schoeler hat durch dieses Verfahren, bei Beibehaltung der einfachen Punktion gegenüber der gefährlichen Radikaloperation eine größere Sicherheit des Erfolges zu verzeichnen, als dies die anderen Methoden ermöglichen.

Was die Therapie der Perlcysten betrifft, so sind bei ihr die Grenzen der Behandlung viel enger gezogen.

Eine Spontan-Rückbildung ist noch nicht beobachtet.

Es kommt nur die Operationsbehandlung in Frage.

Dies wurde bisher so ausgeführt, daß man im Limbus einen einige Millimeter langen Schnitt anlegte, meist mit der Lanze, die Geschwulst hervorzog und mit der anhaftenden Iris excidierte.

Diese Technik hatte aber den Nachteil, daß häufig Zerreissung der Cyste vorkam.

Das dünne, strukturlose Häutchen, das die Perlcyste umgibt und ihr durch das Durchscheinenlassen des weißlichen Inhalts den Perlglanz verleiht, vermag dem Druck der Pinzette nicht standzuhalten und berstet in den meisten Fällen. So auch in dem von Silva beschriebenen, wo es infolge der Zerreissung um Austritt des größten Teiles des Inhaltes der Geschwulst kam. Dadurch ist natürlich die Gefahr eines Recidivs erhöht, da von dem ausgetretenen Inhalt fast immer Teile in die Vorderkammer geraten und dort zu neuen Bildungen Veranlassung geben werden.

Aus demselben Grunde garantiert eine Durchschneidung analog den serösen Cysten kaum ein sicheres Resultat.

Früchte berichtet ein Verfahren, das Axenfeld anwendet, in folgender Weise: „Um die Cyste in toto zu excidieren, ging Herr Prof. Axenfeld in der Weise vor, daß er zwischen Cyste und Limbus zunächst mit dem Schmalmesser einstach und einen Limbusschnitt anlegte, diesen dann nach beiden Seiten mit Hilfe der Schere so erweiterte, daß man die Hornhaut mit einem Doppelhäkchen emporziehen und nun an der freiliegenden Iris die Perlgeschwulst mit der Schere umschneiden konnte. Es

gelang dies, ohne den Sphinkter zu verletzen. Die Heilung verlief normal".

Demzufolge rät Früchte bei den Perlcysten zur Totalexstirpation mit großem Hornhautschnitt und Umschneidung des Tumors unter Schonung des Sphinkter Iritis.

Im vorliegenden Falle sei nun zunächst kurz die Krankengeschichte mitgeteilt:

H. L. 21 Jahre, tritt am 6 XII. 1913 in die Behandlung der Universitäts-Poliklinik für Augenkranke.

Anamnese: Im Jahre 1910 wurde L. durch einen Steinwurf am linken Auge verletzt. Da der Schmerz rasch wieder verschwand, legte er weiter kein Gewicht darauf. Erst nach etwa $^1/_2$ Jahre bemerkte L. ein kleines Bläschen am nasalen Rande der Cornea. Um diese Zeit soll auch das Sehvermögen am linken Auge nachgelassen haben, das seitdem immer fortschreitend schlechter wurde. Erst vor $^1/_2$ Jahre ging Pat. zu einem Arzt, der ihm Atropintropfen verordnet haben soll.

Gegenwärtig sieht Pat. „ganz verschleiert". Licht und Tageshelle erträgt er schlecht. Schmerzen sind nicht vorhanden.

Status prasens: Es besteht ciliare Injektion. Links oben außen am Hornhautrande befindet sich eine perforierte Stelle, über die sich eine kleine Blase wölbt.

An der Hornhauthinterfläche zeigen sich feine rauchige Trübungen. Die Iris ist zur Hälfte angerissen und umgeschlagen und nur der untere äußere Teil ist sichtbar. In der oberen Hälfte der vorderen Kammer liegt eine große, eingebuchtete, graulichweiß aussehende Cyste mit durchsichtiger Wand und klarem Inhalt. (Siehe Abbild. 1.)

Die Linse ist streifförmig getrübt. Die Untersuchung des inneren Auges ergab: Diffuses rötliches Licht. Pupille gerötet und verwachsen

Die Sehschärfe betrug: Finger in 2 m, das rechte Auge is myopisch.

Am 10. XII. 13 wird die Cyste in der Weise geöffnet, daß oben am temporalen Limbus eingestochen wird. Dabei fließt etwas Kammerwasser aus. Hierauf wird mit der Pinzette eingegangen. Die Cyste collabiert und es treten nasalwärts hinten unten über der Iris Schrumpfungen auf. Ein kleines Häutchen

wird herausgebracht. Ein nochmaliges Eingehen ermöglicht zum zweiten Male die Abtrennung eines kleinen Häutchens.

Die mikroskopische Untersuchung des excidierenden Cystenhäutchens zeigte folgendes:

Eine Schicht von etwa 3 Zellenlagen über einander. Die Zellen haben große runde, blasige Kerne.

Die Zellgrenzen, namentlich nach einer Seite hin, sind derartig, daß die kubische Form überwiegt, während nach der anderen Seite hin plattere Lagen sich finden. An einzelnen Stellen sieht man Zellen mit tauglichem Charakter, deren Kern aber auch blasig dem Charakter der anderen entsprechend erscheint.

An manchen Schnitten findet sich an die äußere Schicht angelagertes Pigment.

Nach der Operation am 18. XII. 13. bot sich folgendes Bild:

Im oberen Teil der Vorderkammer, die gegenüber früher außerordentlich verkleinerte Cyste. Man sieht nasal deutlich, wie die Iris sich in zwei Blätter spaltet. Das vordere hat zunächst noch leichtes Strumapigment und geht dann in eine der Hornhauthinterfläche oben anliegende Membran über.

In der oberen Begrenzung der Pupille findet sich eine dreieckige Lücke, die in das Innere des Hohlraumes führt.

Anfangs Januar ergibt eine erneute Untersuchung folgenden Status: (Siehe Abb. 2).

Nunmehr ist die Pupille schwarz und im inneren und unteren Teil von wohlgebildetem pupillarem Rand umsäumt. Der letztere zeigt außen ein Fehlen des Pigmentsaumes, wie überhaupt auch des pupillaren Teiles der Iris.

Das cystische Gebilde der Iris ist im oberen und inneren Teil nur auf die Hälfte bis ein Drittel seines früheren Volumens reduziert. Und zwar liegt ein kegelförmiges Stück oben und innen der Hornhauthinterfläche an, bis zu einem etwa in der Mitte zwischen Hornhautrand und Hornhautmitte gelegenen Punkte, von welchem sich nach außen zur Pupillarberandung ein nach oben convexer Bogen des Gewebes hinzieht. Nach unten zieht ebenfalls ein nach unten concaver Bogen zu jenem Teil der Pupille und bildet mit dem erstgenannten ein eliptisches Loch, welches die Kommunikation des Hohlraumes mit der Vorderkammer bildet.

Die untere und innere Begrenzung desselben zieht blasenartig von dem letzteren Bogen wie auch von jenem zuerst genannten der Hornhauthinterfläche anliegenden Teil, zum vorderen Gewebe der Iris.

Das hintere Blatt des Hohlraumes ist bei verschiedener Lupeneinstellung nur schwierig zu erkennen. Es besteht aus teilweise rarificiertem und zerklüftetem Irisgewebe, dessen genauere Details man jedoch nicht erkennen kann.

Im Vorliegenden wurde eine Incision der Cystenwand gemacht, die, wie die Krankengeschichte ergeben hat, von gutem Erfolge war.

Dieses günstige Ergebnis ist offenbar darauf zurückzuführen, daß die intendierte Eröffnung der Cyste sowohl operativ erreicht wurde, wie auch sich in der Folgezeit erhalten hat. Durch die Verklebung des vorderen Cystenblattes mit der hinteren Hornhautfläche und durch Zurückdrängung des hinteren Blattes durch das Kammerwasser ist gewissermaßen eine Spannung der beiden Blätter erreicht, wodurch die Wunde klaffend erhalten wird. Durch die Adhäsionen ist eine feste Verbindung mit der Cornea und ein ständiges Auseinanderklaffen der beiden Gewebsteile gegeben und eine Wiedervereinigung der beiden Blätter ist kaum anzunehmen.

Zum Schluße möchte ich Hern Professor Lohmann für seine mir vielfach zuteil gewordene Unterstüzung bei dieser Arbeit und Herrn Prof. von Heß für die freundl. Uebernahme des Referats meinen ergebensten Dank aussprechen.

Literatur:

Rothmund: Über Cysten der Regenbogenhaut. Klinische Monatsblätter für Augenheilkunde 1872.

Stölting: Die Entstehung seröser Iriscysten: Graefe's Archiv 1885.

Eversbusch: Beiträge zur Genese der serösen Iriscysten: Mitteilungen aus der Kgl. Universitäts-Augenklinik München 1882.

Eversbusch: Spontane Rückbildung einer Iriscyste: Bericht der 21. ophtalmologischen Versammlung in Heidelberg 1893.

Meller: Über Epitheleinsenkung und Cystenbildung im Auge: Graefes Archiv 1901.

Wintersteiner: Über traumatische Iriscysten: Bericht über die 28. Versammlung der ophtalmologischen Gesellschaft in Heidelberg 1900.

Dr. Jaques Urmetzer: Über Epitheleinwanderung und Entwicklung von Epithelcysten im Auge. Graefes Archiv 1908. Bd. LXVIII.

Elschnig: Zur Therapie der Iriscysten. Wiener medic. Wochenschr. 1901.

Fehr: Extrablatt für Augenheilkunde 1902 (S. 232).

Früchte: Über Iriscysten besonders ihre Therapie. Klinische Monatsblätter für Augenheilkunde 1906. Bd. XLIV.

Dr. Fritz Schoeber: Zur Therapie der serösen Iriscysten. Klinische Monatsblätter für Augenheilkunde 1911. Bd. 1.

Silva: Zur Histologie der Iris-Perlen. Klinische Monatsblätter für Augenheilkunde 1905. Bd. XLIII.

Fuchs: Lehrbuch der Augenheilkunde 1900.

v. Michl: Lehrbuch der Augenheilkunde 1884.

Hirschberg: Zentralblatt für praktische Augenheilkunde 1886. S. 263.

Lebenslauf.

Geboren am 1. März 1888 als Sohn des Kaufmannes Bertold Guggenheim aus Gailingen, besuchte ich nach Beendigung der Volks-Schule 1901—1908 das Gymnasium in Konstanz. Nach dem Abiturientenexamen studierte ich an den Universitäten Zürich, Straßburg und München; hier bestand ich im August 1914 das Staatsexamen. Meine Approbation als Arzt erhielt ich am 21. August 1914.

Fig. 1.
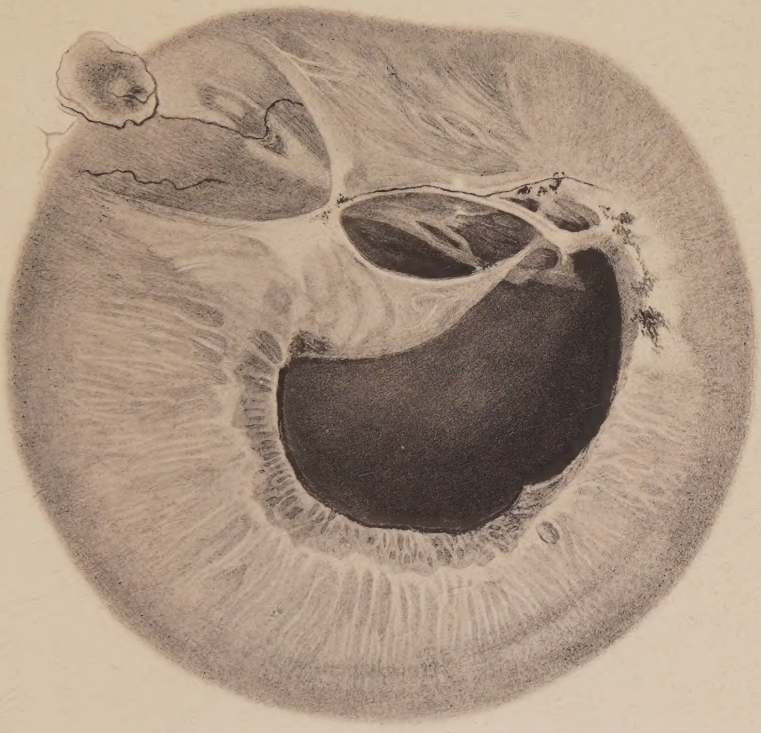
Fig. 2.